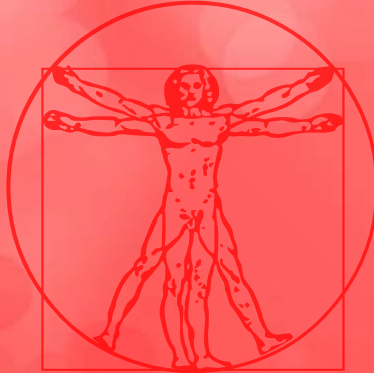


TERZA EDIZIONE

L'OSSIGENO OZONO TERAPIA NEL TRATTAMENTO DELLE PATOLOGIE CEREBROVASCOLARI E NEURODEGENERATIVE

A CURA DI PROF. MARIANNO FRANZINI, DOTT. SERGIO PANDOLFI
DOTT. VINCENZO SIMONETTI, PROF. LUIGI VALDENASSI



S I O O T
Società Scientifica
Ossigeno Ozono Terapia

*“Qualunque dolore,
sofferenza o malattia,
è causato da un’insufficiente
ossigenazione a livello
cellulare”*

frase tratta da



Libro “Ossigeno Ozono Terapia - Che cos'è e cosa fa”
edizione SIOOT

OSSIGENO OZONO TERAPIA NEL TRATTAMENTO DELLE PATOLOGIE CEREBROVASCOLARI E NEURODEGENERATIVE

L'ozono è un gas caratterizzato da instabilità, non può dunque essere conservato ma prodotto al momento del suo impiego; naturalmente presente all'interno dell'organismo degli esseri viventi, ed esplica diverse funzioni fondamentali per la vita. Oggi si impiega come mezzo terapeutico nella cura di diverse patologie dimostrando una buona efficacia clinica, inoltre non presenta interazioni farmacologiche né effetti secondari o collaterali. Si può considerare una terapia ad ampio spettro in quanto esercita un'azione antiflogistica antidolorifica, riattiva la microcircolazione in diversi organi ed apparati facilitando la cessione dell'ossigeno ai tessuti. Agisce sul metabolismo cellulare e favorisce l'eliminazione delle sostanze tossiche prodotte nelle cellule. Esercita una potente azione antiossidante e scavenger sui radicali liberi attraverso uno stimolo paradossale di perossidazione controllata che ottimizza le risposte da parte degli antiossidanti presenti nella cellula. Grazie a queste caratteristiche potrebbe rivelarsi un valido aiuto nella prevenzione e nella terapia della cardiopatia ischemica, nella riabilitazione

post-infartuale, ed in diverse patologie cerebro-vascolari.

La riattivazione del microcircolo si accompagna all'aumento della deformabilità dei globuli rossi, all'incremento della produzione del 2,3 Di-Fosfoglicerato e della P50 standard, con relativo aumento della concentrazione dell'emoglobina ossigenata, il che comporta una migliore utilizzazione ed un maggior rilascio dell'ossigeno ai tessuti.

In questo senso si può dire che l'Ossigeno Ozono Terapia potrebbe esercitare una vera e propria funzione protettiva multi organo.

Diverse evidenze ne hanno indicato l'utilità nel trattamento delle arteriopatie periferiche degli arti inferiori e nel piede diabetico, per il suo effetto positivo sulle condizioni di insufficiente apporto di O₂, nelle arteriopatie obliteranti caratterizzate da claudicatio intermittens, con dolore, cianosi e gravi alterazioni trofiche. Può migliorare alcune patologie e disfunzionalità venose, le ulcere sia da decubito che vascolari dove sommandosi all'effetto disinfettante amplifica l'azione trofica e la riepitelizzazione.



dei tessuti.

L'Ossigeno Ozono Terapia viene utilizzata, con risultati positivi, nella cura delle patologie invalidanti e dolorose dell'apparato osteoarticolare e muscolo scheletrico, caratterizzate da spiccata sintomatologia dolorosa e deficit o impotenza funzionale. Potrebbe quindi esercitare una funzione protettiva nei diversi apparati, aumentare la resistenza allo sforzo e risultare utile nella cura e nella prevenzione di varie patologie sistemiche:

• **PATOLOGIE CARDIOVASCOLARI**

Cardiopatía ipertrofica

Cardiopatía ischemica

Angina pectoris

Infarto del miocardio

Prevenzione dell'infarto del miocardio
riabilitazione post-infarto

• **PATOLOGIE CEREBRO-VASCOLARI**

Cerebropatia vascolare multi-infartuale demenza cerebrale multiinfartuale, ictus cerebrale, attacchi ischemici transitori (TIA) prevenzione degli attacchi ischemici transitori, prevenzione dell'ictus cerebrale, riabilitazione nei post ematomi acuti cerebrali e nell'ematoma sotto durale cronico, nella neuro protezione post emorragia sub-arac-

noidea (ESA), nella neuro protezione nel decorso postoperatorio di processi neoplastici cerebrali e midollari.

• **INSUFFICIENZA RENALE**

• **INSUFFICIENZA RESPIRATORIA**

Ipertensione polmonare e bronco pneumopatia cronica ostruttiva.

• **ARTERIOPATIE PERIFERICHE DEGLI ARTI INFERIORI**

• **PIEDE DIABETICO**

• **MACULOPATIA DEGENERATIVA DELLA RETINA**

• **NEUROPROTEZIONE NELLE PATOLOGIE POST-TRAUMATICHE, INFETTIVE E DOPO RADIOTERAPIA DEL SISTEMA NERVOSO CENTRALE**

Le malattie cerebro-vascolari rappresentano la seconda causa di demenza, dopo la malattia di Alzheimer e le forme degenerative ad essa correlate, possono causare deterioramento mentale non solo attraverso la riduzione del calibro o la stenosi dei vasi arteriosi cerebrali con conseguente riduzione del flusso ematico, ma attraverso gli infarti

che tali modificazioni vascolari possono concorrere a determinare. Il declino cognitivo si manifesta quando è distrutto un volume di tessuto cerebrale pari a 50-100 ml. Per tale motivo Hachinski e collaboratori (1975) coniarono il termine di demenza multi-infartuale, come sinonimo di demenza vascolare. La demenza vascolare comprende oggi un quadro composito, considerando sia le molteplici cause di ischemia cerebrale, che le cause emorragiche.

Nei casi di demenza vascolare un quadro patologico frequente è costituito da molteplici piccoli infarti profondi (lacune), disseminati nei gangli della base, nel tronco cerebrale e nella sostanza bianca dei centri semiovali (definito stato lacunare). I sintomi che in questi casi si associano al deterioramento mentale sono costituiti da:

- rallentamento ideomotorio, cioè inerzia nello sviluppo delle idee che trova espressione clinica anche in un rallentamento nell'effettuazione dei movimenti
- disturbi della memoria, soprattutto a breve termine
- disturbi della deambulazione, marcia a piccoli passi, incertezza nella marcia
- sintomatologia vertiginosa

- incontinenza sfinterica, con ritenzione e incontinenza urinaria

- disfasia, che è un disturbo dell'articolazione delle parole

- disartria che è un disturbo motorio del linguaggio che coinvolge la componente motoria del linguaggio ed è caratterizzata da una scarsa capacità di articolazione dei fonemi

- incontinenza emozionale, difficoltà a trattenere emozioni labilità emotiva, ansia

La cerebropatia vascolare multi infartuale si riscontra quasi costantemente in soggetti con storia di ipertensione arteriosa e/o diabete, e appare sostenuta principalmente da una caratteristica alterazione sclero-ialina delle pareti delle piccole arteriole cerebrali perforanti. Questa sofferenza tessutale viene generalmente indicata come encefalopatia sottocorticale arteriosclerotica o malattia di Binswanger, un'estesa demielinizzazione della sostanza bianca periventricolare, osservabile in soggetti ipertesi e gravemente dementi. Ritenu-

ta una patologia rara prima dell'introduzione della tomografia computerizzata, quest'ultima ne ha rivelato un'alta prevalenza. Tuttavia, per il frequente riscontro del caratteristico alone di ipodensità periventricolare in soggetti an-



ziani, peraltro cognitivamente indenni, il quadro radiologico non va disgiunto dalla valutazione della effettiva presenza o meno della sintomatologia associata, deterioramento mentale, marcia a piccoli passi, incontinenza sfinterica, che indicano la prevalente compromissione del lobo frontale.

Una condizione di deterioramento mentale può verificarsi anche quando singoli infarti selettivi colpiscono regioni cruciali, quali il giro angolare o i talami, o siano presenti malformazioni artero-venose, che agiscono con un meccanismo di furto ematico e/o di stasi venosa. Vasculiti cerebrali primitive o associate a vasculiti sistemiche o provocate dall'uso di cocaina possono inoltre accompagnarsi a deterioramento mentale.

CLASSIFICAZIONE DELLE DEMENZE VASCOLARI

(Roman et. al. 1992, mod.)

1. Demenza multi-infartuale: Infarti multipli estesi, corticali e sottocorticali
2. Demenza con infarti selettivi singoli

3. Demenza con alterazioni dei piccoli vasi:

Infarti lacunari multipli, lacune multiple nella sostanza bianca dei lobi frontali e nelle corone radiate, Malattia di Binswanger, vasculiti cerebrali primitive e in corso di vasculiti sistemiche.

4. Demenza da ipo-perfusione cerebrale globale. Sequela di arresto cardiaco, infarti cerebrali nei territori di confine, malformazioni arterovenose

5. Demenza emorragica Ematoma sottodurale cronico, encefalopatia amiloidea, sequele dell' emorragia subaracnoidea, ematomi intracerebrali

SINTOMATOLOGIA E DIAGNOSI

Uno dei principali problemi nella diagnostica della demenza vascolare è la diagnosi differenziale con le demenze degenerative, ed in particolare con la malattia di Alzheimer.

Sul piano clinico Hachinski e collaboratori hanno valorizzato alcuni paradigmatici elementi sintomatologici e di decorso:

- il tipo di esordio del decadimento mentale, subdolo nelle forme degenerative, acuto nelle forme vascolari;
- il tipo di progressione del deterioramento, lento e graduale nelle forme degenerative, a gradini e con fluttuazione dei sintomi nelle forme vascolari;

- la presenza di deficit neurologici focali, non evidenziabili nelle forme degenerative, presenti in quelle vascolari. Questi elementi furono successivamente organizzati nella scala ischemica di Hachinski, il cui punteggio si è rivelato un utile strumento per la diagnosi dei casi di demenza multi infartuale.

SCALA ISCHEMICA DI HACHINSKI

| | |
|--|---|
| Esordio improvviso | 2 |
| Deterioramento a gradini | 1 |
| Decorso fluttuante | 2 |
| Confusione notturna | 1 |
| Relativa conservazione della personalità | 1 |
| Depressione | 1 |
| Sintomi somatici | 1 |
| Labilità emotiva | 1 |
| Ipertensione | 1 |
| Storia di ictus | 2 |
| Sintomi focali | 2 |
| Segni focali | 2 |
| Altri segni di arteriosclerosi | 1 |

Hachinski et al., 1975

*Punteggio < 4 suggestivo per malattia di Alzheimer
Punteggio > 7 suggestivo per demenza vascolare
Punteggio intermedio suggestivo per demenza di tipo misto*

Questa scala permette di effettuare una diagnosi differenziale fra la forma di demenza dovuta al morbo di Alzheimer ed il deterioramento cognitivo dovuto ad una cerebropatia vascolare multiinfartuale, che comunque si può considerare una patologia degenerativa dell'encefalo dovuta all'avanzare dell'età. Le attuali tecniche neuro-radiologiche di immagine (TAC, RMI, SPECT, PET) sono in grado di dimostrare la sede ed il numero degli infarti cerebrali o delle lacune, come aree delimitate di alterazione del parenchima o di ipoafflusso ematico localizzate nella corteccia cerebrale, nella giunzione cortico-sottocorticale, nei gangli della base e nel tronco encefalico. Tali indagini rappresentano pertanto un indispensabile ausilio diagnostico in casi di demenza, in quanto consentono di individuare le lesioni vascolari e quindi supportare la diagnosi di demenza su base ischemica o, sebbene con minor frequenza, emorragica. In ciascun caso si dovrà considerare quale possa essere la relazione fra sede e numero delle lesioni vascolari ed il quadro di deterioramento cognitivo, per poter, su questa base, porre diagnosi di demenza vascolare pura o di forma mista, degenerativa e vascolare.

L'ossigeno Ozono Terapia può esercitare un'azione neuro-protettiva perché riattiva il microcircolo ed il metabolismo



cerebrale con una maggiore ossigenazione dei neuroni e della sostanza bianca dell'encefalo e del midollo spinale. L'ozono, determina una riduzione nella sintesi dei mediatori dell'infiammazione, ed una forte azione antiossidante in quanto attiva le funzioni enzimatiche protettive endogene delle cellule contro i radicali liberi. Diversi pazienti sono stati trattati con ossigeno ozono terapia mediante grande autoemoinfusione di sangue ozonizzato (GAE), affetti da cerebropatia vascolare multi-infartuale, con demenza senile più o meno avanzata, deterioramento cognitivo e deficit della memoria, disturbi della deambulazione, con stati confusionali e depressivi più o meno gravi, incontinenza o ritenzione urinaria, è stato costantemente osservato un miglioramento delle facoltà cognitive e mnestiche, della coordinazione motoria, della deambulazione e delle condizioni psichiche generali, un miglioramento della funzione della vescica con regressione dell'incontinenza e della ritenzione urinaria. Uno studio sperimentale mediante impiego di uno spettroscopio NIRS, e un doppler trans cranico, ha evidenziato, in tutti i soggetti sani e nei pazienti

affetti da cerebropatia vascolare multi-infartuale ed esiti di ictus cerebrale, trattati con ossigeno ozono terapia mediante grande autoemoinfusione, un aumento della cessione dell'ossigeno dovuto ad attivazione del microcircolo e del metabolismo cerebrale a carico dei lobi cerebrali.

Tali modificazioni anatomiche e fisiologiche hanno favorito la riattivazione della fisiologica produzione di energia nei neuroni che in condizioni patologiche ne usufruiscono in modo insufficiente che determina degenerazione e morte cellulare. Da un punto di vista clinico i pazienti sottoposti ad Ossigeno Ozono Terapia evidenziano un netto miglioramento delle condizioni neurologiche che si accompagna ad un miglioramento generale delle condizioni cardiache, polmonari, renali, e di circolo degli arti inferiori.

Testo tratto da ***Ozone Autohemotherapy Induces Long-Term Cerebral Metabolic Changes in Multiple Sclerosis Patients***

Author: F. molinari, V. Simonetti, M. Franzini, S. Pandolfi, F. Vaiano, L. Valdenassi e W. Liboni

International Journal of Immunopathology and Pharmacology

L'interpretazione del test riguarda essenzialmente i seguenti punti:

- In seguito al trattamento con ozono si nota un aumento significativo della concentrazione di emoglobina ossigenata.
- L'effetto è riscontrabile solo dopo almeno un'ora dall'inizio del trattamento.
- I globuli rossi cedono una maggiore quantità di ossigeno al tessuto cerebrale, la concentrazione di emoglobina non ossigenata rimane pressoché costante indicando così un aumento dell'ossigenazione cerebrale a parità di assunzione di ossigeno.

L'incremento del metabolismo cerebrale e dopo Ossigeno Ozono Terapia è stato evidenziato mediante immagini di tomografia a emissione di positroni (PET) in pazienti affetti da demenza senile e confermato con lo spettroscopio NIRS. (L. Coppola, C. Luongo, et al. Università di Napoli).

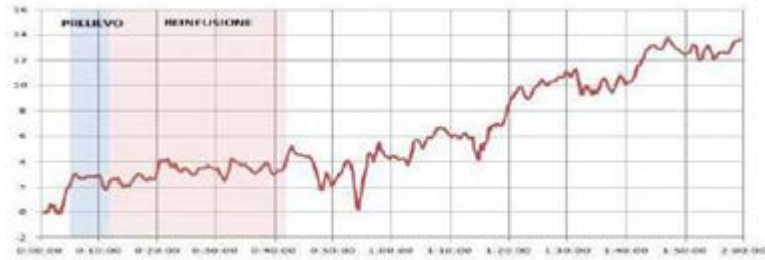
I pazienti sono stati testati prima, durante e dopo l'autoemoterapia Ozonizzata. Sono state monitorate le variazioni di concentrazione dell'emoglobina ossigenata e deossigenata, ed il livello del citocromo -c- ossidasi (CYT-c).

L'esame spettroscopico NIRS, ha evi-

denziato un aumento dell'attività CYT-c dopo autoemoinfusione di sangue ozonizzato (GAE). La citocromo C ossidasi è una catena di enzimi all'interno della cellula che permette l'utilizzo dell'ossigeno per la produzione di energia, l'attivazione e l'incremento della concentrazione di questo parametro (CYT-c) dimostrano un aumento della produzione di energia all'interno delle cellule cerebrali ed un incremento del loro metabolismo. L'effetto dell'Ossigeno Ozono Terapia è antiedemigeno, espressione di una attivazione del microcircolo ed un aumento della fosforilazione ossidativa neuronale, cioè di aumentata produzione di energia nella cellula con riattivazione dei sistemi di trasporto della membrana cellulare, con normalizzazione della concentrazione di elettroliti, cioè sodio, calcio, potassio, magnesio, all'interno e all'esterno della cellula.

Uno studio recente relativo a patologia cerebrale ischemica indotta da radiazioni su soggetti affetti da meningioma cerebrale trattati mediante ossigeno ozono ha evidenziato un miglioramento nella perfusione e nel metabolismo cerebrale attraverso l'impiego di valutazioni di neuroimaging: risonanza magnetica, TAC, SPECT e PET.





Studio basale.

Primo pannello: immagini MRI: Meningioma della porzione anteriore del lobo temporale destro (freccia gialla). Edema vasogenico, aumento del segnale a livello iuxtacorticale tempo-parietale destra e periventricolare.

Secondo Pannello: ECD-SPECT immagini che mostrano diminuzione della perfusione sanguigna a livello dei lobi temporale e parietale di destra.

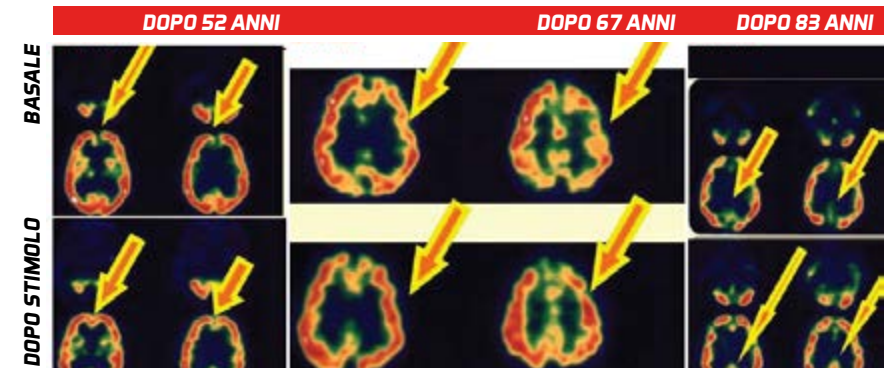
Terzo pannello: FDG-PET: le immagini mostrano lieve aumento del metabolismo nel lobo temporale destro (meningioma) e la riduzione del metabolismo nei lobi temporale e parietale destri. Le aree di leucoencefalopatia alla risonanza magnetica sono correlate alle aree di ipoperfusione ed ipometabolismo rilevate alla SPECT e alla PET. Alterazioni compatibili con un processo cronico ischemico e/o con un danno indotto da radiazioni (RBI).

Diagnosi potenziali erano: processo ischemico e/o danno indotto da radiazioni (RBI). Nell'arco di un periodo di 11 mesi sono sta-

te effettuate 58 sedute di autoemioinfusione, utilizzando un catetere venoso centrale come segue: 150 cc/m2 (sangue /superficie corporea); la concentrazione di O3/O2 iniziale di 30 µg/ml aumentata lentamente fino a 60 µg/ml. Le sessioni avevano una bassa frequenza, progressivamente decrescente, da 3 sedute la settimana nel primo mese a una seduta al mese per gli ultimi mesi.

Durante e dopo la terapia con l'ozono si è riscontrato un netto miglioramento clinico che è stato valutato con 2 scale funzionali. Lo stato clinico del paziente prima del trattamento è stato valutato 65% (con parametri da 0 a 100) misurato secondo l'indice di Barthel e dopo il trattamento lo stato del paziente è risultato pari a 100.

Le condizioni del paziente valutate secondo la scala World Sanita/Eastern Cooperative Oncology Group Scale - WHO / Scala ECOG (0-4, dove 0 è il valore ottimale) prima/dopo il trattamento si è passati da 3 a 1. Osserviamo la situazione clinica prima e dopo la terapia con sangue ozonizzato (GAE) e le lesioni del sistema nervoso utilizzando i criteri di danno tessutale del National Cancer Institute. Il miglioramento clinico è stato mantenuto fino all'ultimo follow-up a 30 mesi dopo aver terminato le sedute di GAE. Non ci sono stati nuovi episodi di iponatremia. La Risonanza Magnetica e la



Tomografia Computerizzata (CT) non hanno rilevato eventuali modificazioni a 4, 19, o 30 mesi. Tuttavia è stata riscontrata una aumentata perfusione cerebrale ed un aumento del metabolismo rispetto ai valori basali. La SPECT-ECD a 3 mesi di trattamento ha mostrato un aumento globale della perfusione sanguigna a livello delle zone ischemiche tempo-parietali destre, nonché a livello dei gangli della base a destra.

La PET- FDG a 5 mesi di trattamento ha mostrato un aumento complessivo del metabolismo (circa il 25%), anche nelle zone ischemiche ipometaboliche dei lobi temporale e parietale di destra così come nei gangli della base a destra. Il miglioramento clinico

supportato dall'aumento della perfusione, osservato alla SPECTECD al 3 ° mese del trattamento, è stato mantenuto fino all'ultimo follow-up a 30 mesi dalla fine dell'ozonoterapia cioè a 40 mesi dal suo inizio.

Primo pannello: SPECT-ECD: a 3 mesi di trattamento si evidenzia un incremento della perfusione del sangue a livello dei lobi temporale e parietale e nei gangli della base di destra.

Terzo pannello: PET-FDG: a 5 mesi dal trattamento con ozono, rispetto allo studio basale, si evidenzia un ulteriore aumento del metabolismo, sia nei lobi temporale e parietale di destra che a livello dei gangli della base.

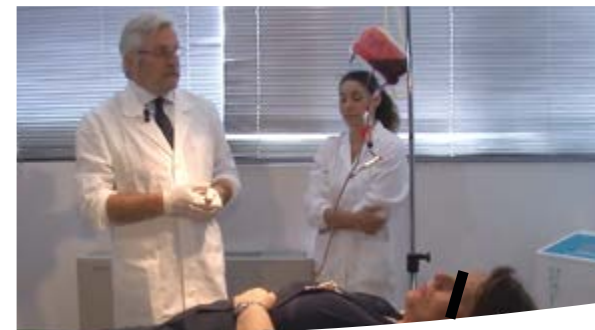

Fig. 1 - Esempio di Autoemioinfusione con dispositivo medico certificato Multiossigen MED95 CPS



Questa sperimentazione può suggerire che la terapia con l'ozono è in grado di migliorare il flusso sanguigno ed il metabolismo nelle sindromi cerebrovascolari come il TIA, l'ictus ischemico, la demenza senile precoce e la cerebropatia cerebrale indotta da radiazioni con miglioramenti clinici costanti nel tempo. La cerebropatia vascolare indotta da radiazioni può essere mediata anche da modificazioni vascolari, infiammatorie e degenerative, compresa la demielinizzazione e la leuco - encefalopatia. Le terapie proposte con lo scopo di migliorare la perfusione/ossigenazione sanguigna comprendono gli anticoagulanti, la camera iperbarica, la stimolazione midollare e la modificazione dello statuspro-ossidativo con somministrazione di vitamina E.

Nei processi ischemici e nella RBI la diminuzione del flusso sanguigno determina un apporto ridotto di ossigeno ed una ri-perfusione ischemica. Queste condizioni scatenano una cascata di problemi metabolici come un ridotto metabolismo aerobico del glucosio (con riduzione dei livelli ATP) ed alterazioni infiammatorie seguite da acidosi tissutale con aumento dei radicali liberi. Inoltre, l'ischemia porta ad una eccitotossicità mediata dalla attivazione dei recettori di glutammato con un conseguente aumentato accumulo di calcio, determinando danno delle pompe di membrana ed alterazione della conduzione degli ioni con apoptosi, necrosi dei neuroni e danno della sostanza bianca. In questo contesto, sono state riportati altri effetti interessanti

della terapia con l'ozono: miglioramento della reologia vascolare, aumento di flusso nelle arterie carotide e cerebrale media, miglioramento dell'ossigenazione tissutale nei tessuti ipossici, enhancement dei sistemi antiossidanti e modulazione della risposta immunitaria/infiammatoria.

Degno di nota è il fatto che l'evoluzione clinica mostra una correlazione migliore con tecniche di imaging funzionali di medicina nucleare quali la tomografia a emissione di positroni (PET) e la SPECT, cioè la Tomografia ad emissione di fotone singolo, (SPECT). La tomografia a emissione di positroni (PET) è una tecnica di medicina nucleare e di diagnostica medica utilizzata per la produzione di bioimmagini che fornisce informazioni di tipo fisiologico, a differenza di TC e RM che invece forniscono informazioni di tipo morfologico del distretto anatomico esaminato. Con l'esame PET si ottengono mappe dei processi funzionali all'interno del corpo e di organi come quello cerebrale. La Tomografia ad emissione di fotone singolo, meglio conosciuta con l'acronimo SPECT, è una tecnica tomografica di imaging medico della medicina nucleare che adopera una radiazione ionizzante, i raggi gamma.

Si può pertanto affermare che l'Ossigeno Ozono Terapia può essere una metodica di interesse nel trattamento delle più comuni patologie cerebrovascolari e neurodegenerative che oggi aumentando sempre più l'età media della popolazione rivestono un ruolo fondamentale.

La bibliografia completa richiedibile a info@ossigenoozono.it

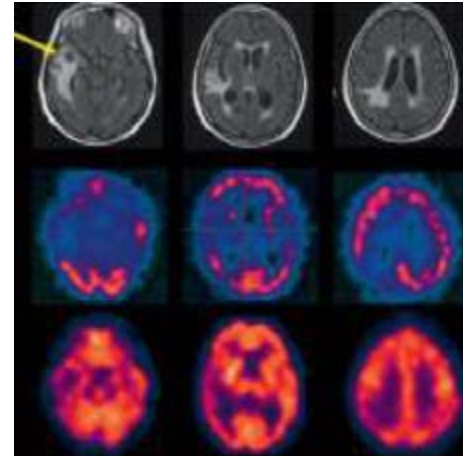


Fig. 2 - Gli studi funzionali durante l'Ossigeno Ozono Terapia

MEDICAL 95 CPS



Fig. 3 - MEDICAL 95 CPS, Apparecchiatura per Ossigeno Ozono Terapia. Certificata 93/42/CEE Classe 2A

DELLA STESSA COLLANA:



Può richiederli gratuitamente al suo medico ozonoterapeuta **SIOT/ASOO**



REQUISITI ESSENZIALI PER ESERCITARE L'OSSIGENO OZONO TERAPIA

"...conferma che il medico, sotto la propria responsabilità, e secondo scienza e coscienza, possa eseguire la pratica medica dell'ossigeno ozono terapia **ottemperando alle seguenti prescrizioni:**

- 1 - **operi in un ambulatorio/studio medico** adeguatamente attrezzato (farmaci salvavita, presidi di supporto ventilatorio o pallone ambu, condizioni igieniche e di sicurezza idonee, smaltimento dei rifiuti);
- 2 - **si attenga ai Protocolli Terapeutici e alle Linee Guida formulate dalla SIOOT** e presentate agli Ordini dei Medici e al Ministero della Salute, si raccomanda inoltre l'utilizzo del consenso informato;
- 3 - **abbia seguito almeno un corso teorico-pratico di apprendimento e aggiornamento annuale della metodica** (master universitari, corsi di perfezionamento e corsi di aggiornamento della SIOOT);
- 4 - **utilizzi apparecchiature e materiali di consumo (sacche etc) certificate** secondo il **DL.vo 46/97, Direttiva CEE 93/42 in classe 2A;**

Istituto Superiore di Sanità - Conferenza di Consenso
ISSN 1123-3117 Rapporti ISTISAN 08/9
CIRCOLARE DGFDM/III/P/1752/I4 C.C. DEL 20 gennaio 2005

- 5 - vi ricordiamo inoltre che, oltre alle apparecchiature mediche per ossigeno ozono terapia certificate in **classe 2A della direttiva CEE 93/42**, è indispensabile utilizzare **sacche specificatamente certificate per sangue e ozono;**
- 6 - le apparecchiature, come da manuale, devono essere revisionate **dopo 4 anni/200 ore di utilizzo"**

OZONO TERAPIA APPLICAZIONI CLINICHE

DERMATOLOGIA MEDICINA IN TERNA

Herpes Zoster e Simplex/Acne - Eczema - Lipodistrofia (Cellulite)
 Arteriosclerosi - Epatopatie - Morbo di Crohn - Osteoporosi - Artrite reumatoide - Diabete

CARDIOLOGIA GERIATRIA

Cardiopatía ischemica-Angina-Recupero post-infarto
 Demenza senile - Artrosi - Processi infiammatori cronici - Dolore cronico - Rivitalizzante - Arteriosclerosi

ANTI-ETA': OCULISTICA NEUROLOGIA

Rivitalizza il corpo e la mente - Aumenta la resistenza allo sforzo
 Maculopatia degenerativa

NEUROCHIRURGIA

Cefalee vascolari e tensive - Depressione - Malattie neurovascolari - TIA - Ictus - Sindrome da affaticamento cronico

ODONTOIATRIA

Ernia del disco - Dolore lombare e cervicale - Lombosciatalgia - Dolore post - operatorio da chirurgia vertebrale

ONCOLOGIA ORTOPEDIA VASCOLARE

Tattamento carie e disinfezione post chirurgia impiantare - Osteonecrosi

DISBIOSI INTESTINALE

Adiuvante nella radio/chemioterapia
 Reumatismo articolare - Gonartrosi - Coxartrosi
 Insufficienza venosa - Ulcera diabetica - Ulcera post-fiebica - Ulceretrofiche - Arteriopatie periferiche

FISIATRIA CHIRURGIA

Coliti - Colon irritabile - Dismetabolismi - Intolleranze alimentari - Ulcera gastrica - Helicobacter Piloni - Stipsi

PNEUMOLOGIA MALATTIE DEGENERATIVE UROGINECOLOGIA

Riabilitazione neuromotoria - Fibromialgia

Complicanze infettive post - chirurgiche - Prevenzione e post intervento chirurgico

BPCO e ipertensione polmonare - Asma - Rinite allergica

Sclerosi multipla - SLA - Parkinson - Demenza senile precoce

Tattamento delle infezioni urogineticologiche

Per sapere tutto sull'Ossigeno Ozono Terapia può ordinare il libro scritto dal Prof. Marianno Franzini **"OSSIGENO OZONO TERAPIA che cos'è e cosa fa"**

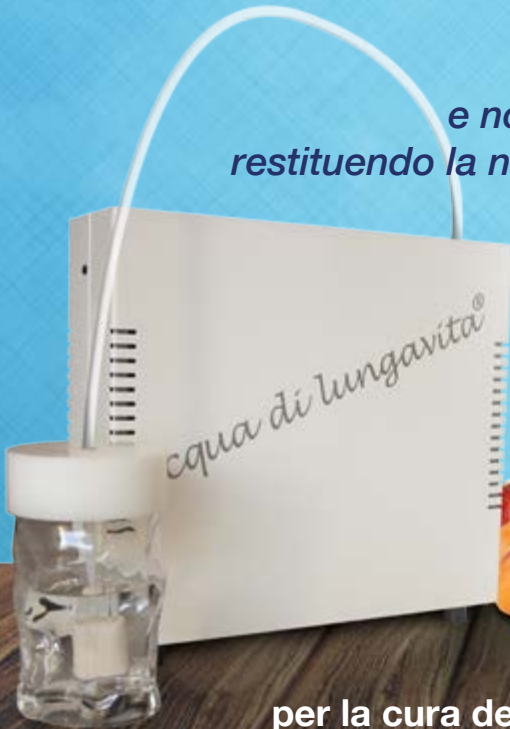

OM3

Acqua di lungavita®

Il Benessere totale

L'ozono
*agisce sulla flora
batterica patogena (cattiva)
e non su quella saprofitica (buona)
restituendo la normale funzionalità all'intestino*



**Trattamento idropinico
per la cura delle disbiosi del tratto intestinale**

Richiedi gratuitamente il libretto dell'**Acqua di Lunga Vita®** chiamando il numero **035 302751** oppure scrivendo una mail a **info@multiossigen.com**

SOCIETA' SCIENTIFICA OSSIGENO OZONO TERAPIA
www.ossigenoozono.it

Seguici - Ossigeno Ozono Terapia SIOOT



Centro di Ossigeno Ozono Terapia
Raccomandato SIOOT